1899

Lane Medical Library

Zur Diagnose einiger Magenerkrankungen

aus dem

Erbrochenen und Spülwasser.

Inaugural-Dissertation

zur

Erlangung der Doctorwürde in der Medizin und Chirurgie,

welche

mit Genehmigung der hohen medizinischen Fakultät

der

vereinigten Friedrichs-Universität Halle-Wittenberg

zugleich mit den Thesen

Montag, den 10. Juli 1899, Mittags 12 Uhr

öffentlich verteidigen wird

Heinrich Ringleb

aus Bischhagen.

Referent: Herr Prof. Dr. Freiherr von Mehring.

Opponenten:

Herr Dr. med. Kohlhardt.

Herr Dr. med. Wullstein.

Halle a. S.

Hofbuchdruckerei von C. A. Kaemmerer & Co.

1899.

Imprimatur:

Prof. Dr. **Weber**

h. t. Decanus.

Wenn wir auch zugeben, dass durch die Arbeiten der letzten zwanzig bis dreissig Jahre die Diagnose einzelner Magenkrankheiten ganz wesentlich gefördert worden ist, so sind wir doch auch heute noch nicht so weit, dass wir in jedem einzelnen Falle eine absolut sichere Diagnose zu stellen vermögen. Es trifft dies im Besonderen bei der Stellung der Diagnose auf Magencarcinome zu, und dürfte daher jeder Beitrag, in dem intra vitam eine absolut sichere Diagnose zu stellen möglich war, von Interesse sein. Gehen wir kurz die Hülfsmittel durch, die uns bei der Stellung der Diagnose auf Magencarcinom zur Verfügung stehen, so werden wir finden, dass so ziemlich alle keine absolut exacte Diagnose auf Carcinom zulassen. Ich möchte zunächst die Erscheinungen erwähnen, die ausser bei Carcinom auch bei anderen Magenerkrankungen auftreten, wie die dyspeptischen Beschwerden, locale Schmerzempfindungen, Erbrechen, womöglich Blutbrechen. Das wichtigste Symptom bei Magenkrebs ist das Auftreten einer Magengeschwulst, womöglich mit harter, unebener Oberfläche, in Begleitung der vorerwähnten Erscheinungen. Tritt hierzu eine schnelle fortschreitende Anämie und Abmagerung bei einem Patienten über dreissig Jahre, so

gewinnt die Diagnose „Magenkrebs“ an grosser Wahrscheinlichkeit, doch absolut sicher ist dieselbe auch dann noch nicht, denn auch andere Geschwülste können dieselben Erscheinungen hervorrufen, wie Adenome, Fibrome, Hypertrophie der Magenmuskulatur, entzündliche Processe bei Ulcus ventriculi, Haargeschwülste, Gastrolither, Gallensteine[1]), Sarcome[2]), Myome[3]).

Ausser den vorerwähnten diagnostischen Mitteln, die uns bei der Diagnose auf Carcinoma ventriculi zur Verfügung stehen, ist vor Allem die Untersuchung des Mageninhalts zu erwähnen und zwar in quantitativer und qualitativer Hinsicht. Es ist ja immerhin richtig, dass bei Carcinoma ventriculi sehr häufig Motilitätsstörungen des Magens, und davon abhängige Stagnation des Mageninhalts beobachtet wird, doch treten diese Erscheinungen auch bei anderen Magenerkrankungen auf. Was die qualitative Bestimmung des Mageninhalts anlangt, so machten die Veröffentlichungen van der Velden's[4]) und Schiller's[5]) erhebliches Aufsehen. Beide behaupteten, dass bei Carcinoma ventriculi die Salzsäure im Mageninhalt völlig fehle, doch erwiesen sich die Angaben bald als nicht völlig stichhaltig, da auch bei anderen Magenerkrankungen Fehlen der Salzsäure festgestellt wurde. Ähnlich gingen

---

1) Fleischhauer, Deutsche medizinische Wochenschrift 1899, No. 17.

2) Maass, Deutsche medizinische Wochenschrift 1895, No. 9 u. Näheres:
Schlesinger, Zeitschrift für klinische Medizin, Band LII Supplementheft.

3) Kempe, Deutsche med. Wochenschrift 1897, No. 45.

4) Deutsches Archiv für klin. Medizin, Band XXIII u. XXVII.

5) Schiller, Beiträge zur Diagnostik des Magenkrebses, Pester medizinische-chirurgische Presse 1879, No. 52.

die Hoffnungen nicht in Erfüllung, die man bei der Untersuchung auf das Vorhandensein von Milchsäure im Mageninhalt setzte. Man glaubte, unter Anderen auch Boas, dass der Nachweiss von Milchsäure im Mageninhalt das sichere Vorhandensein eines Magenkrebses bedingt, doch überzeugte man sich — auch Boas selbst — bald davon, dass auch diese Hoffnung trügerisch war[6]). Zugegeben muss werden, dass, wenn bei Stagnation des Mageninhalts Salzsäure fehlt und Milchsäure nachgewiesen werden kann, dies als ein sehr wichtiges Symptom des Magenkrebses angesehen werden muss, ein absolut sicheres Zeichen ist es jedoch nicht. Ich erwähne ferner nur kurz das Vorkommen von Eiter im Mageninhalt, von langen fadenförmigen Bacillen, sowie von Sarcine und Hefe. Das Vorhandensein derselben giebt kein sicheres Zeichen für Magenkrebs ab.

Nicht unerwähnt möchte ich die Durchleuchtung des Mageninneren vermittelst des Nitze-Leste'schen Apparates lassen. Abgesehen von der schwierigen, ungemein complicierten und durchaus nicht ungefährlichen Applicationsmethode, ist man zu keinem sicheren Resultate gelangt. Ebenso erging es der Untersuchung des Mageninneren vermittelst der Röntgenstrahlen. Ich möchte auch annehmen, dass uns die Zukunft dieser beiden Untersuchungsmethoden keine besseren Resultate bringen wird, ist es doch selbst für den geübten Chirurgen häufig genug schwer, ja unmöglich bei der Operation, also da, wo er die Geschwulst vor Augen hat, sicher anzugeben, das ist Krebs oder ist es nicht, und erst das Mikroskop muss über die Natur der Geschwulst die Entscheidung bringen.

---

6) Hammerschlag, Archiv für Verdauungskrankheiten Heft 1 u. 2.

Wir haben gesehen, dass alle die besprochenen Symptome, Untersuchungsmethoden und deren Resultate, so werthvoll dieselben ja bei der Diagnosenstellung auf Magenkrebs sein mögen, kein absolut sicheres Zeichen abgeben und es gilt auch heute noch, was Rosenheim[7]) sagt: „Als einziges untrügliches für Krebs des Magens pathognostisches Symptom ist das Vorhandensein von Geschwulstpartikel im Erbrochenen oder Ausgeheberten anzusehen."

Die Ausspülung des Magens wurde wohl zuerst von dem englischen Arzte Busch vorgenommen, es folgten darauf, Anfang unseres Jahrhunderts, die Angaben vieler Autoren, wie Juker, Weiss und anderer, über die verschieden gestalteten Magenpumpen, denen später Lenke eine bestimmtere Form – zwei seitliche Fenster — gab. Leider trat dann wieder eine Periode ein, wo die Magenpumpe mehr oder weniger in Vergessenheit geriet bis durch Kussmauls Veröffentlichung der Arbeit über Behandlung der Magenerweiterung vermittelst der Magenpumpe dieselbe für alle Zeit der Vergessenheit entrückt ist, Vervollkommt wurde die Magenpumpe durch Jürgensen, Ploss, Rosenthal und Andere insofern, als das Heberverfahren eingeführt wurde, welches jetzt wohl ausschliesslich im Gebrauch ist. Aber auch bei vorsichtigster Handhabung des Instrumentes – elastischer Schlauch mit Seitenfenster — treten manchmal Blutungen auf, ja es erfolgten sogar Abreissungen von linsengrossen und noch grösseren Schleimhautstückchen, teils im Sondenfenster sitzend, doch überzeugte man sich bald, dass die Vorkommnisse in der Regel keine schweren Folgen hatten.

7) Rosenheim, Pathologie und Therapie der Speiseröhren und des Magens 1891.

Zuerst wurde wohl von Ziemssen[8]) ein Fall mitgeteilt, wo durch die Aspiration eine Abreissung zweier grösserer Stücke Magenschleimhaut bewirkt worden war. Es folgten dann Veröffentlichungen von W. O. Leube[9]) und anderen. O. Rosenbach[10]) wiess dann wohl zuerst auf die grosse Bedeutung dieser Geschwulstpartikel im Erbrochenen oder Ausgeheberten hin. Ferner berichtet W. Ebstein[11]), worauf ich weiter unten noch zurückkommen werde, über die Loslösung eines Stückes der Pylorusschleimhaut mit der Magensonde. Vor allem war es Reineboth[12]), der durch seine Veröffentlichungen die Wichtigkeit der Untersuchung des Spülwassers und Erbrochenen hervorhob. Derselbe untersuchte in 28 Fällen von Ulcus ventriculi, chronischer Gastritis, nervösen Magenerkrankungen, Carcinoma ventriculi und in 6 Fällen, wo die Diagnose zwischen Gastritis chronica, älteren Ulcus und Carcinoma schwankte, die Spülflüssigkeit des Magens. Er legt nicht so sehr den Wert auf die Geschwulstpartikel, sondern auf die sorgfältige Untersuchung kleiner und kleinster Blutgerinnsel, welche bei der Spülung entleert werden. Im Ganzen wurden bei fünf Fällen Gerinnsel gefunden. In einem Falle, wo die Diagnose nicht sicher war, wurde dieselbe durch die mikroskopischer Untersuchung der ausgeheberten Partikel absolut sicher gestellt. Ferner wurde die Diagnose: „Carcinoma ventriculi“ in einem der Fälle, wo die Wahr-

---

8) von Ziemssen, Deutsches Archiv für klinische Medizin, Band X, 1872.

9) W. O. Leube, Deutsches Archiv für klinische Medizin, Band VIII, 1876.

10) O. Rosenbach, Deutsche Medizin. Wochenschrift 1882, No. 33.

11) W. Ebstein, Berliner klinische Wochenschrift 1895, No. 5.

12) Reineboth, Deutsches Archiv für klin. Medizin, Band 58.

Beklopfen nicht empfindlich. Mimische Musculatur intact; keine Trigeminusdruckpunkte. Pupillen rund, gleichweit und reagiren. Nase durchgängig; Zunge bleich, rissig; Hals schlank, Thorax flach, starr; Supra- und Infraclavicular-Gruben beiderseits deutlich eingesunken, ebenso die Intercostalräuma. Thorax hebt sich bei der Athmung unmerklich. Lungengrenzen tief, wenig verschieblich. Percussionschall überall sonor, Athmungsgeräusche abgeschwächt, ab und zu einige grossblasige Rasselgeräusche. Herzdämpfung klein, Spitzenstoss innerhalb der Mamillarlinie; Herztöne leise, rein, der zweite Aortenton stark accentuirt. Leber- und Milzdämpfung zeigten normale Grenzen.

Dicht oberhalb des Nabels ein hünereigrosser, länglicher, mit glatter Oberfläche versehener, leicht verschieblicher Tumor; in seiner Umgebung ist nach oben und in den Seiten noch deutlich eine weniger erhabene Resistenz fühlbar. Der Tumor ist bei der Athmung sehr wenig verschieblich und auf Druck schmerzhaft.

Diagnose: Carcinoma ventriculi.

Therapie: Bettruhe und zweimal täglich Magenausspülung.

30. 12. 97. Bei der vorgenommenen Magenausspülung wird eine grosse Menge Kaffeesatzähnlichen Inhalts ausgespült, in dem einige Blutgerinnsel enthalten sind; der Mageninhalt zeigte keine freie Salzsäure. Die Gerinnsel werden in Alcohol gehärtet. Nach der Ausspülung empfindet Patientin bedeutende Erleichterung.

31. 12. Bei der Ausspülung früh morgens findet sich noch die ganze Mahlzeit vom Abend im Magen vor; der Inhalt war bräunlich gefärbt.

1. 1. 98. Mittags eine Ausspülung; Stuhlgang auf Einlauf. Durch Aufblasen des Magens wird die untere Grenze bis zu drei Finger breit unterhalb des Nabels bestimmt.

2. 1. Morgens und Abends eine Ausspülung; Pat. fühlt stets nach der Ausspülung wesentliche Erleichterung; Stuhlgang ist weiter angehalten.

3. 1. Probefrühstück; eine Stunde darauf ergiebt die Untersuchung: G. A. = 0,03%; freie Salzsäure = 0.

6. 1. Urin klar, sauer, Sp.-G.: 1,015; kein Eiweiss, oder Zucker; Stuhl angehalten. Subjectives Befinden etwas besser; Appetit leidlich; Temperatur normal; im Spülwasser sehr viel Speisereste.

9. 1. Patientin hat 8 Pfund zugenommen; Befinden leidlich; im Spülwasser sind jetzt weniger Speisereste vorhanden; Stuhl sehr wenig und angehalten. Einlauf jeden Tag.

11. 1. Status idem.

15. 1. Die Kranke klagt in den letzten Tagen über grösseren Durst; Einläufe von Wasser; gestern nach Einauf Stuhl mit festen harten Knollen; Appetit leidlich.

18. 1. Es treten Oedeme auf; Nährklystiere werden verabreicht.

21. 1. Patientin fühlt sich sehr matt, klagt über Magenschmerzen, die durch Ausspülung verschwinden. Appetit ist schlecht; hat noch viel Durst, es werden Eisstückchen gegeben.

23. 1. Sondierung des Magens gestern Abend ziemlich schwierig wegen krampfartiger Zusammenziehung des Oesophagus.

26. 1. Magenausspülungen werden seit gestern in Folge grosser Mattigkeit der Patientin ausgesetzt. Die Kranke hat heute nichts genossen. Exitus stündlich zu erwarten.

27. 1. Exitus.

Die Section ergab: Ein grosses ulcerirtes Carcinom am Pylorus, welches die Magenwände auf eine grosse Strecke verdickte. Metastasen waren nicht vorhanden.

Die am 30. 12. 97 dem Mageninhalt entnommen Gerinnsel wurden gehärtet, in Celloidin eingebettet und geschnitten. Es finden sich darin neben Leucocyten vereinzelte und in Schläuchen zusammenliegende Cylinderzellen. An zwei Stellen konnte das Carcinom mikroskopisch sicher nachgewiesen werden. Das Carcinom zeigte in den der Leiche entnommenen Stücken ein ähnliches Bild wie die gezeichneten Gerinnselpartieen.

Hier lasse ich die beiden mikroskopischen Bilder des Gerinnsels folgen:

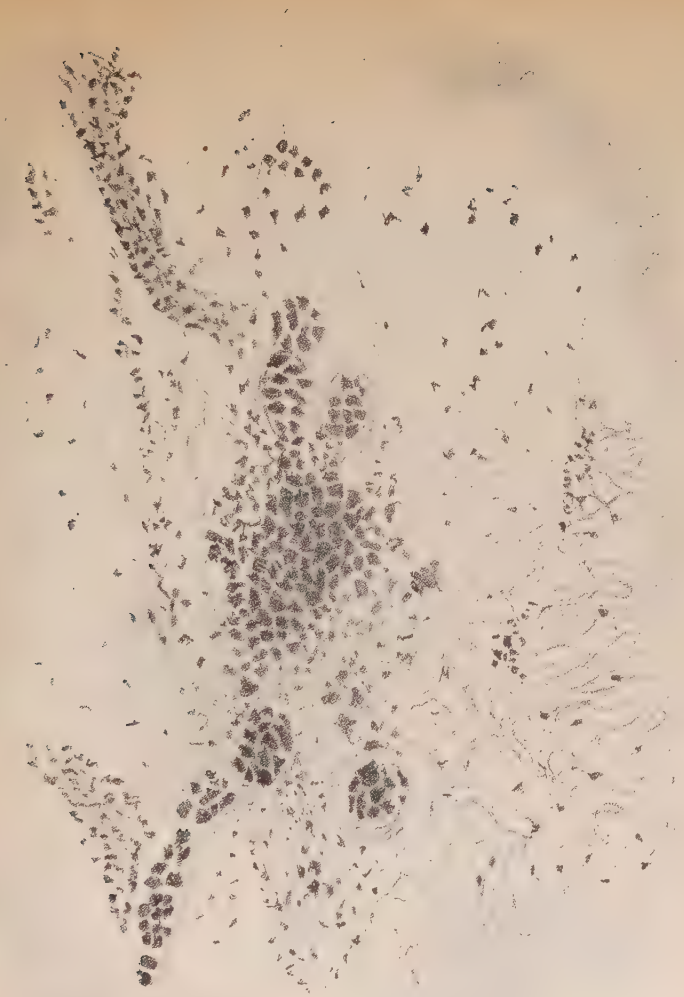

Carcinoma ventriculi. Stenose des Pylorus. Tumor fühlbar. Blutgerinnsel nach den ersten Ausspülungen

Kerne und Krebszellen sind im Praeparat nicht so gleichmässig tingiert wie in der Zeichnung. In der rechten Hälfte des Praeparates Stromagerüst des Krebses. Zahlreiche Leucocyten einzeln und in Zügen.

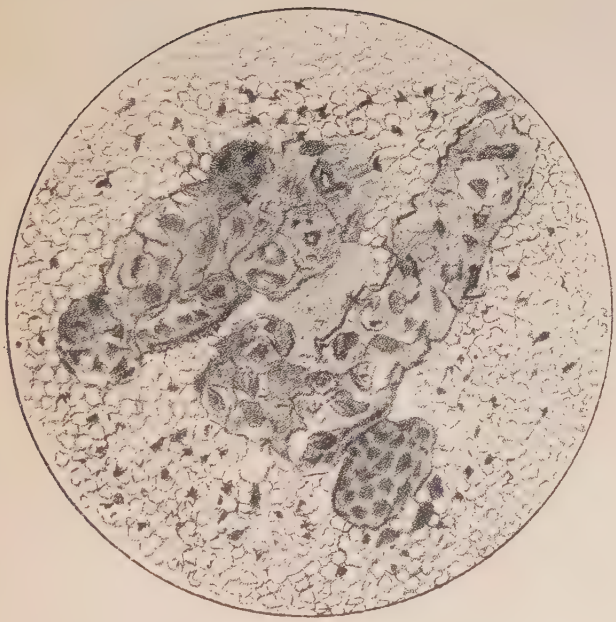

In Degeneration begriffene Partie.
(Sehr starke Vergrösserung).

Doch nicht allein Geschwulstpartikel, sondern auch Schleimhautstücke des Magens können, wie wir erwähnten, durch die Sonde entleert werden. Diese Schleimhautfragmente, die teilweise bei der Magenspülung in die Sondenfenster eingesaugt werden, teilweise sich aber auch, ohne das ein Insult durch dass fragliche Fenster stattfindet, z. B. sich bei aufgelockerter Schleimhaut beim Pressen von selbst lösen, sind im Stande, in klinisch zweifelhaften Fällen von Magenkrankheiten die Diagnose zu sichern oder richtig zu stellen. So teilte wohl zuerst W. Ebstein in seinem oben citierten Artikel[13]) einen Fall mit, wo vermittelst der Magensonde ein Stück der Pylorusschleimhaut gelöst war, und lasse ich in Kürze die Krankengeschichte folgen. „Ein 31 Jahre altes Fräulein hatte lange Jahre an dyspeptischen Beschwerden und damit zusammenhängenden schweren Ernährungsstörungen gelitten, welche lange Zeit für hysterische gehalten wurden. Bei der Aufnahme der Kranken in die Klinik wurde eine geringfügige Erweiterung des Magens festgestellt, doch blieb die Diagnose der Grundkrankheit zweifelhaft. Gelegentlich einer Ausspülung des Magens wird ein Stück Pylorusschleimhaut im Sondenfenster liegend gefunden. Der Zwischenfall verlief ohne üble Folgen. Da die hochgradigen Beschwerden durch die innere Behandlung nicht gehoben wurden, wurde die Operation vorgeschlagen, durch welche Strikturen und davon abhängige Dilatationen im Bereiche des Magens, besonders des Duodenums festgestellt wurden. Die Strikturen waren Folgen einer chronischen Peritonitis. Patientin starb am 4. Tage nach der Operation an septischer Peritonitis.“

13) Berliner klinische Wochenschrift 1895 No. 4.

Durch die mikroskopische Untersuchung des fraglichen Schleimhautstückes wurden Veränderungen — mehr oder weniger hochgradige schleimige Metamorphose der Epitelien der Pylorusschleimhaut — festgestellt, welche krankhaften Veränderungen durch den Sectionsbefund bestätigt wurden.

Anschliessend an die Epstein'sche Veröffentlichung möchte ich einen in der Halleschen Klinik beobachteten Fall folgen lassen, bei welchem ebenfalls erst durch die mikroskopische Untersuchung eines durch die Sonde losgelösten Schleimhautstückes die sichere Diagnose gestellt werden konnte. Die Krankengeschichte ist kurz folgende:

Ein 30jähriger Steinbrucharbeiter S. aus G. wurde mit der Diagnose: Neurasthenie, Gastritis nervosa(?) am 7. April 1897 in die medizinische Klinik aufgenommen.

Als Kind hat er Masern, Scharlach und Windpocken überstanden, war sonst bis etwa Mitte Dezember 1896 gesund. Zu dieser Zeit stellte sich bei dem sonst starken Esser Appetitmangel, sowie nach dem Essen Schmerzen in der Magengegend ein; Stuhlgang war etwas angehalten, doch nie kaffeesatzähnlich gefärbt; gebrochen hat er nicht. Die Beschwerden nahmen allmählich mehr und mehr zu und musste der Kranke, nachdem er nach Anfang März 1897 die Influenza überstanden und eine Karlsbader Kur ohne besonderen Erfolg durchgemacht hatte, die Arbeit niederlegen und sich am 7. April in die Hallesche Klinik begeben.

Der Kranke war von mittelgrosser Statur, besass kräftigen Knochenbau und gute Muskulatur. An den Organen des Kopfes und der Brust war objectiv nichts Krankhaftes nachzuweisen. Das Abdomen war unterhalb des Nabels und im Epigastrium etwas aufgetrieben und

schmerzhaft. Ein Tumor konnte nirgends nachgewiesen werden, Milz- und Lebergrenzen normal; Inguinaldrüsen beiderseits angeschwollen und schmerzhaft, Zeichen einer Infektion waren jedoch nicht zu finden; der Urin war frei von Eiweiss und Zucker. Die Gesammtacidität des eine Stunde nach dem Probefrühstück dem Magen entnommenen Inhalts betrug 0,17; sowie Salzsäure = +.

Zunächst werden bei dem Kranken früh und abend Ausspülungen vorgenommen, ausserdem früh kalte Douche und Faradisation des Leibes angewendet; Stuhlgang wird meistens durch Einlauf erzeugt. Der Zustand des Kranken wechselt in den nächsten vier Wochen, der Patient klagt über Magenschmerzen und ist teilweise sehr nervös und aufgeregt. Am 10. Mai wurde morgens beim Ausspülen des Magens ein längliches, etwas dunkel gefärbtes und über bohnengrosses Stück Schleimhaut heraus befördert; die Spülflüssigkeit war etwas rosa gefärbt; die Loslösung des Schleimhautstückes verlief ohne üble Folgen. In den nächsten vier Wochen etwa ist das Befinden und die Stimmung des Kranken wieder recht abwechselnd, teils klagt er über Magenschmerzen, teils ist er wieder sehr aufgeregt und will keinen Appetit haben. Längere Zeit wird Karlsbader Salz verabfolgt. Am 6. Juni hat der Kranke wieder, wie auch früher, an Körpergewicht zugenommen, die Stimmung ist gehobener und das Aussehen besser geworden. Am 12. Juni wird der Kranke geheilt entlassen mit der Weisung sich noch etwas bei der Arbeit zu schonen.

Die mikroskopische Untersuchung des fraglichen Schleimhautstückes, welches die Form des Sondenfensters aufwies, ergab zunächst, dass die Schleimhaut bis auf die

membrana propria abgerissen war. Das Bild zeigt ferner eine starke Durchsetzung des interacinösen Gewebes mit Leucocyten; die Ausführungsgänge der Drüsen sind teilweise buchtig erweitert, ebenso sind die Blutgefässe der Schleimhaut erweitert und sind an einigen Stellen ältere Blutungen nachzuweisen.

Es war also hier eine chronische organische Veränderung der Magenschleimhaut vorhanden, und musste daher die Diagnose der Gastritis nervosa richtig gestellt werden, in sofern, als es sich zum mindesten zu gleicher Zeit um eine organische Magenerkrankung, und eine chronische Gartritis handelte.

Wie wir aus den oben angeführten Krankengeschichten ersehen haben, lässt sich also oft aus dem Spülwasser die Diagnose einiger Magenerkrankungen stellen, und muss es unser Bestreben sein auf das Spülwasser und Erbrochene der Magenkranken unsere Aufmerksamkeit zu richten, wir werden dann in vieler Beziehung prognostisch und therapeutisch Manches erreichen.

Zum Schluss möchte ich die Gelegenheit nicht vorübergehen lassen, dem hochverehrten Herrn Geheimrat Prof. Dr. Weber, sowie dem Herrn Privatdocenten Dr. Reineboth für die freundliche Überlassung der Krankengeschichten meinen herzlichsten Dank abzustatten.

Lebenslauf.

Ich, Heinrich Ringleb, Sohn des Landwirt Joseph Ringleb und dessen Ehefrau Elisabeth geb. Archoff, bin am 16. Mai 1841 zu Bischhagen, Kreis Heiligenstadt, geboren und in der katholischen Religion erzogen. Ich besuchte zuerst die Dorfschule meines Heimatsdorfes, um dann in meinem 14. Lebensjahre nach dem Gymnasium in Heiligenstadt und im Jahre 1862 nach dem Gymnasium zu Naumburg a. S. überzusiedeln, woselbst ich Ostern 1864 das Zeugnis der Reife nach bestandenem Examen erhielt. Ostern 1864 bezog ich die Universität Halle, woselbst ich bis Schluss des Wintersemesters 1865/66 verweilte. Ostern 1866 ging ich nach Freiburg, um dort weiter Medizin zu studieren. Nach Schluss des Krieges und des Sommersemesters 1866 kehrte ich nach Halle zurück, um mich weiter der Medizin zu widmen. 1868 absolvierte ich das Tentamen Physicum. Nach Ausbruch des Krieges 1870/71 wurde ich stellvertretender Assistenzarzt an der medizinischen Universitäts-Klinik bei Herrn Geheimrat Prof. Dr. Weber bis Herbst 1871. Anfang 1872 machte ich mein medizinisches Staatsexamen und erhielt 1872 am 29. Mai die Approbation als Arzt.

Allen meinen hochverehrten Herrn Lehrern, vor allen dem Herrn Geheimrat Prof. Dr. Weber möchte ich jetzt noch nachträglich meinen herzlichsten Dank abstatten.

Im Juni 1872 liess ich mich in Tangermünde als Arzt nieder, um Ende des Jahres 1874 nach Arneburg a. E. überzusiedeln, woselbst ich noch jetzt prakticiere.

Thesen.

I.

Beim Auftreten von Krebsknoten in der Brustdrüse ist die ganze Drüse zu entfernen.

II.

Die Diagnose zwischen Ulcus und Carcinoma ventriculi bleibt zuweilen fraglich.

III.

Die Beringsche Serum-Therapie ist auch in leichteren Fällen von Diphtheritis, zumal da wo der Arzt den Patienten nicht jeden Tag sehen kann, in Anwendung zu bringen.